



Versorgung mit Conelog Screw-Line Implantat

REHABILITATION IN DER ÄSTHETISCHEN ZONE

Ein Beitrag von Dr. Marcus Seiler, Dr. Martin Baisch, Ztm. Gerhard Neuendorff, Ztm. Christine Hammerl-Riempp, Dr. Amely Hartmann, alle Filderstadt/Deutschland

Die subjektive Zufriedenheit des Patienten mit dem ästhetischen Ergebnis ist Teil des Erfolgs einer Implantation. Implantologische Eingriffe in der ästhetischen Zone oder dem extrem atrophierten Bereich gelten gemäss der SAC-Klassifikation [1] als die am schwierigsten zu therapierenden. Der Oberkieferfrontzahnbereich stellt auch in diesem Fall eines implantologischen Einzelzahnersatzes eine chirurgische Herausforderung dar [2], bei der sogar forensisch die Ästhetik im Vordergrund der Versorgung steht. Dies macht nochmals das nötige Zusammenspiel zwischen einer exakten dreidimensionalen Implantatposition, perfekt ausgeformtem Weichgewebe und ästhetischer Suprakonstruktion klar. Grundlage hierfür stellt eine interdisziplinäre Zusammenarbeit und Kommunikation zwischen dem Chirurgen, Prothetiker und Zahntechniker von Beginn an dar. Der vorliegende Patientenfall beschreibt das mögliche therapeutische Vorgehen beim Einzelzahnverlust bedingt durch eine Paro-Endo-Läsion in der ästhetischen Zone mittels eines Conelog Screw-Line Implantats.

Indizes: Conelog Screw-Line Implantate, Papillenerhalt, Socket Preservation, Platform-switching, Weichgewebsaugmentation, Weichgewebskonditionierung

Die zu Behandlungsbeginn 47-jährige Patientin stellte sich mit den in Abbildung 1 dargestellten klinischen Verhältnissen in unserer Praxisklinik vor. Es zeigte sich eine deutliche putride Sekretion vor allem aus der singulären bukkalen Tasche (6 mm) bei apikaler Kompression sowie eine livide glasige Schwellung der Schleimhaut. Der BOP (Bleeding on Probing) war ausgeprägt positiv. Aufgrund der kumulierten klinischen Befunde

wurde die Diagnose einer kombinierten Paro-Endo-Läsion gestellt und der Patientin zur Extraktion geraten. Auch die Einzelröntgenaufnahme (Abb. 2) zu Beginn machte den erweiterten Parodontalspalt sowie den Knochenrückgang deutlich, der zu einem ungünstigen Kronen-Wurzelverhältnis geführt hatte. Es liegt ein dünner Gingivamorphotyp A1 vor. Von extraoral betrachtet zeigt die Patientin eine hohe Lachlinie.

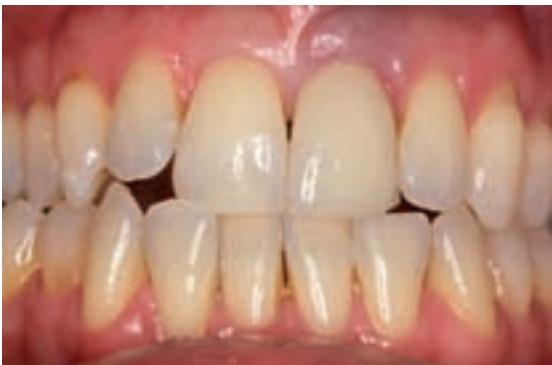

Abb. 1 Klinische Ausgangssituation en face. Erkennbar sind der geringe Überbiss im Bereich der mittleren Inzisiven und die latente Schwellung in regio 21

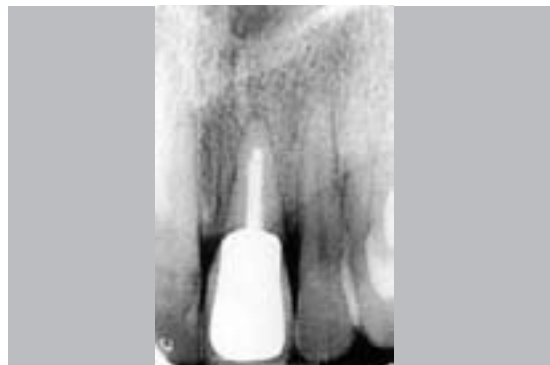

Abb. 2 Einzelröntgenaufnahme zu Beginn der Behandlung

Literatur

QR-CODE:



Die Literaturliste erhalten Sie mittels des oben stehenden QR-Codes (Funktionshinweis siehe Seite 5) oder unter www.teamwork-media.de in der linken Navigationsleiste unter „Literaturverzeichnis“

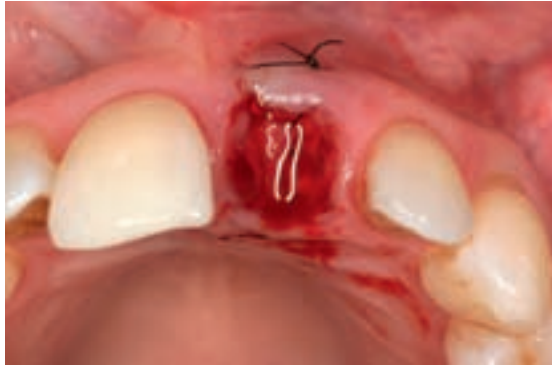


Abb. 3 Zustand nach schonender Extraktion des Zahns 21 und Socket Preservation mittels Bio-Oss. Das eingebrachte bovine Material diente zur Weichgewebs- und Volumstütze während der dreimonatigen Abheilungszeit und wurde im Zuge der Implantation wieder entfernt

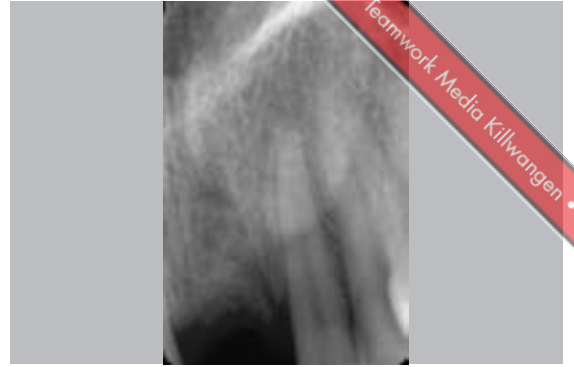


Abb. 4 Einzelröntgenaufnahme nach Extraktion und Socket Preservation

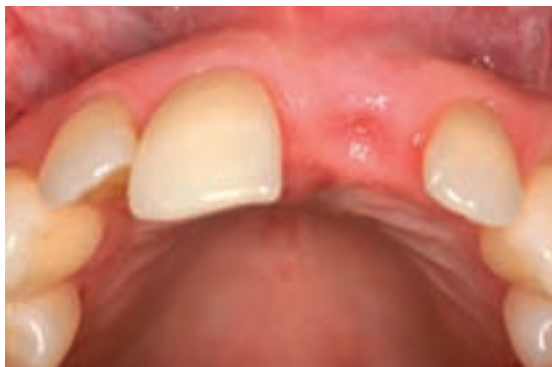

Abb. 5 Das Implantationsgebiet des anterioren Oberkiefers mit reizfreier mukoperiostaler Weichteildecke

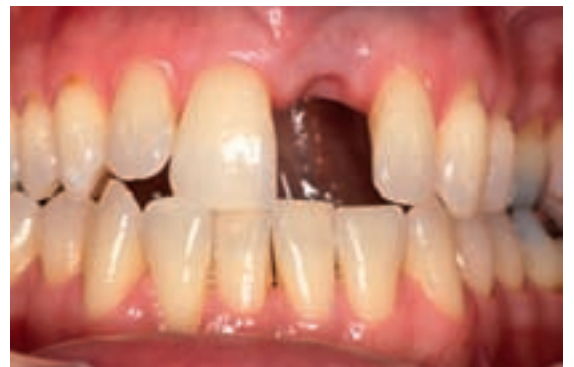

Abb. 6 Ansicht en face mit ausgeformtem Weichgewebe

Behandlungsplanung und Vorbehandlung

Die anspruchsvolle Patientin wünschte eine funktionell-ästhetische Rehabilitation. Geplant wurde eine Spätimplantation mittels eines Conelog Screw-Line Implantats nach vollständig erfolgter Abheilung der entzündlichen Verhältnisse. Alle Vorbehandlungen erfolgten in der präoperativen Phase beim betreuenden Hauszahnarzt. Die Zwischenversorgung wurde hier ebenfalls bereits im Vorfeld erstellt und nach der Zahnextraktion mit entsprechender Socket Preservation (Abb. 3) eingegliedert. Das Provisorium diente zum stützenden Papillenerhalt und war als Ovate Pontic gestaltet. Abbildung 4 zeigt die röntgenologische Situation nach der Zahnentfernung. Nach einer Abheilungszeit von fast drei Monaten präsentierten sich reizfreie gingivale Verhältnisse (Abb. 5 und 6).

hen wie bei den Screw-Line Implantaten. Durch die gemeinsame Ausseugeometrie Screw-Line können Camlog und Conelog Implantate mit dem gleichen Chirurgie-Set inseriert werden. Das Implantat wurde gemäss den für den Langzeiterfolg zu beachtenden Kautelen inseriert (Abb. 7).

Chirurgie

Gewählt wurde eine marginale Schnittführung ohne vertikale Entlastung bis einschliesslich der ersten Prämolaren. Danach erfolgte die entsprechende Präparation und Mobilisation des Mukoperiostlappens. Die Implantatbettauflbereitung bis zur gewünschten Grösse des Bohrstollens entsprach dem Vorge-

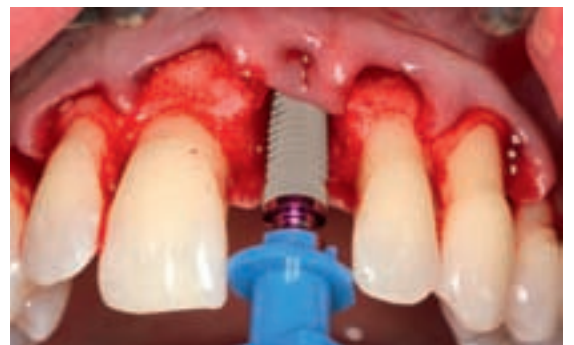

Abb. 7 Einbringen des Conelog Screw-Line Implantates, D 4,3 mm und L 13 mm. Die marginale Schnittführung ohne Entlastungsschnitte verhindert Narbenbildungen in der ästhetischen Zone

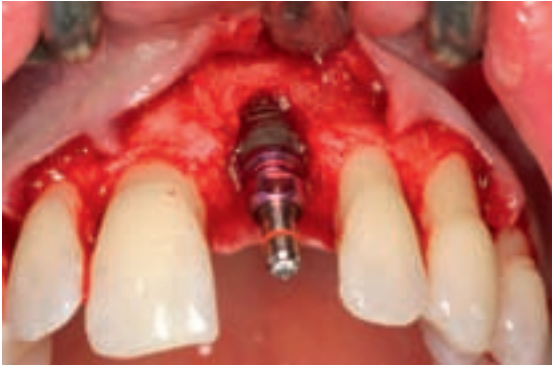


Abb. 8 Insetiertes Conelog Screw-Line Implantat mit noch aufgeschraubtem Einbringpfosten

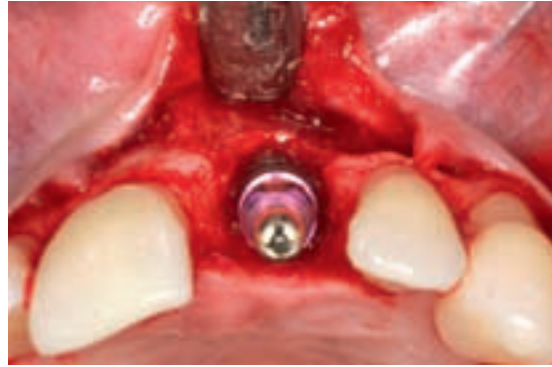


Abb. 9 Implantat mit Implantat-Einbringpfosten in situ

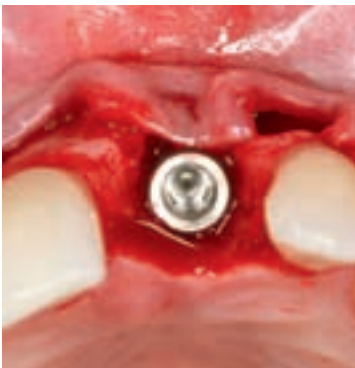

Abb. 10 Im Implantatinneren sieht man in der Aufsicht die für Conelog typischen drei Nuten direkt unterhalb der Konusfläche



Abb. 11 Die Verschlusschraube des Conelog-Implantatsystems beinhaltet schon das Plattform-switching, wobei die Implantatschulter nicht vollständig von der Verschlusschraube bedeckt wird

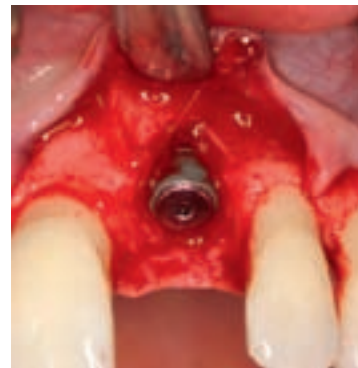


Abb. 12 Erkennbar ist das bukkale Knochendefizit, das einen Bedarf an augmentativen Massnahmen deutlich macht

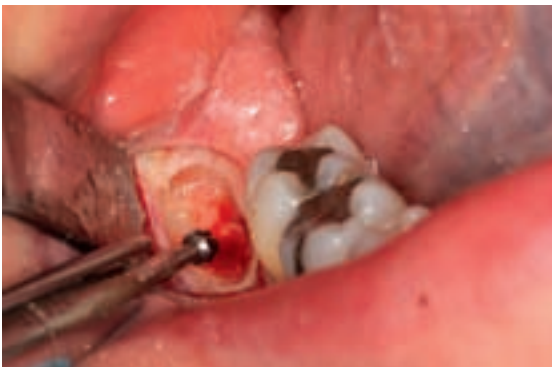

Abb. 13 Knochenspan-Entnahme aus der Kieferwinkelregion rechts. Hier die Situation nach Abtragung der kortikalen Schicht und Sammeln des partikulierten Materials mit dem Filter

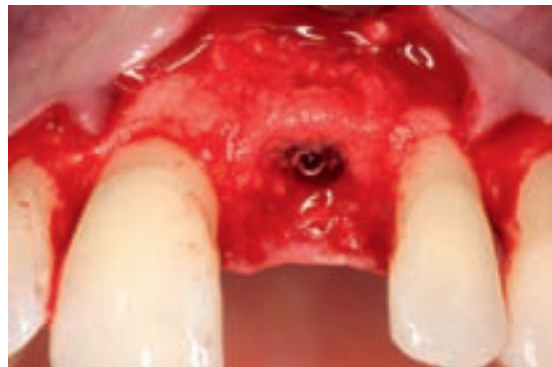


Abb. 14 Die exponierten Bereiche der Promote plus Oberfläche werden mit den gesammelten partikulären Knochenspänen augmentiert

Auf Abbildung 8 zeigt sich ein zirka drei Millimeter grosser Abstand der Implantatschulter vertikal zur Schmelzzementgrenze und zwei Millimeter zwischen dem Implantat in der Horizontalen und jeweiligem Nachbarzahn.

Beim Einbringen des Implantats sollte beim Conelog-Implantatsystem analog zum Camlog-Implantatsystem zur Vereinfachung der späteren Prothetik eine der drei Nuten der Innenkonfiguration nach vestibulär gerichtet sein. Hierzu ist das Ein-

drehinstrument mit einer Markierung versehen, die den drei Nuten entspricht. Die Abnahme des Einbringpfostens erfolgte wie gewohnt (Abb. 9). Im Implantatinneren sieht man in der Aufsicht die für Conelog typischen drei Nuten zur Positionierung direkt unterhalb der Konusfläche (Abb. 10). Die Innenkonfiguration des Konus beträgt 7,5 Grad. Die gewünschte Konuswirkung kommt allerdings erst bei den Abutments zum Tragen; die Verschlusschraube des Conelog-Implantatsystems

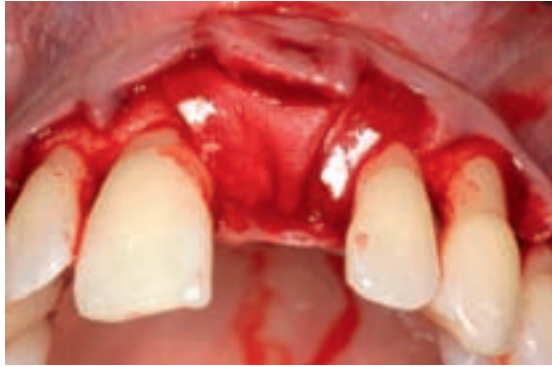

Abb. 15 Eine resorbierbare Membran liefert die Abdeckung des Augmentats und steuert die Geweberegeneration

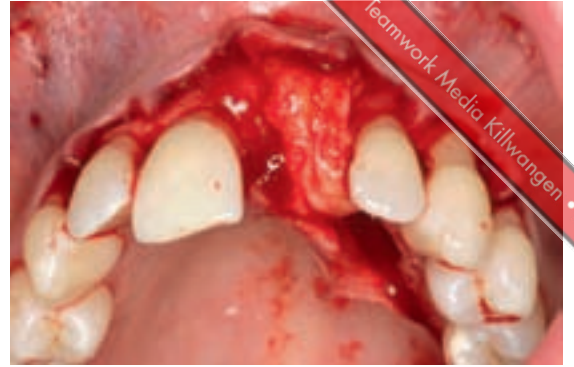


Abb. 16 Ein gestielter, von der ipsilateralen Seite gewonnener Palatinalappen dient der weichgewebigen Unterstützung

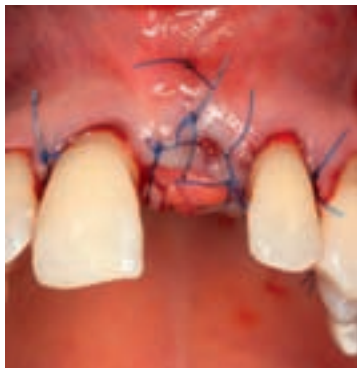


Abb. 17 Der speicheldichte Nahtverschluss zur primären Wundheilung

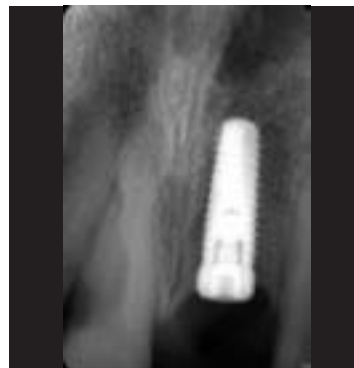

Abb. 18 Das Einzelröntgenbild lässt das Innendesign der Verschlusschraube erkennen und zeigt die Lage der Implantatschulter knapp unterhalb der Schmelzzementgrenze

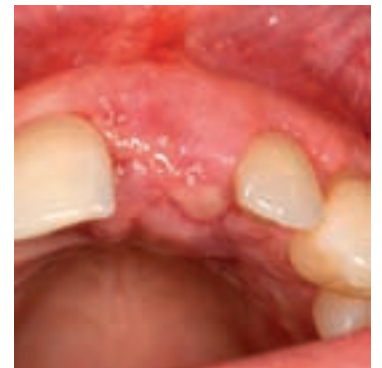

Abb. 19 Situation zwei Wochen nach dem chirurgischen Eingriff mit stabilen transversalen Verhältnissen

beinhaltet jedoch schon das Platform-Switching, wobei die Implantatschulter nicht vollständig von der Verschlusschraube bedeckt wird (Abb. 11). Das bukkale Knochendefizit (Abb. 12), das schon nach Mobilisation des Lappens erkennbar war, wurde durch partikuläres Material aus der Kieferwinkelregion rechts kompensiert (Abb. 13). Dieses konnte im Sinne einer Auflagerungsplastik auf die exponierten Bereiche der Promote plus Implantatoberfläche appliziert (Abb. 14) und durch eine mit einer resorbierbaren Membran gesteuerten Geweberegeneration (Abb. 15) abgedeckt werden. Zur weichgewebigen Augmentation diente ein gestielter, von der ipsilateralen Seite gewonnener Bindegewebslappen (Abb. 16), der bis regio 27 präpariert und dann rotierend unter das bukkale Gewebe eingeschlagen wurde. Ein speicheldichter Nahtverschluss (Abb. 17) sicherte eine erstrebte primäre Wundheilung. Die Patientin erhielt postoperativ eine Verbandsplatte. Die postimplantologische Röntgenaufnahme (Abb. 18) zeigt die korrekte Positionierung des Conelog Implantats. Die klinische Situation bei Nahtentfernung stellte sich reizfrei dar, und in der Aufsicht von okklusal ist eine stabile augmentierte Transversale erkennbar (Abb. 19).

Freilegung

Die Einheilung des zweiteiligen Systems erfolgte gedeckt. In der Zwischenzeit trug die Patientin eine basal ausgeschliffene Interimsversorgung. Nach zirka fünf Monaten Einheilungsphase erfolgte die Implantatfreilegung mit einem minimalinvasiven Zugang (Abb. 20). Der Conelog Gingivaformer wide body (GH 4.0 mm) wurde für drei Wochen zur Weichgewebeskondi-

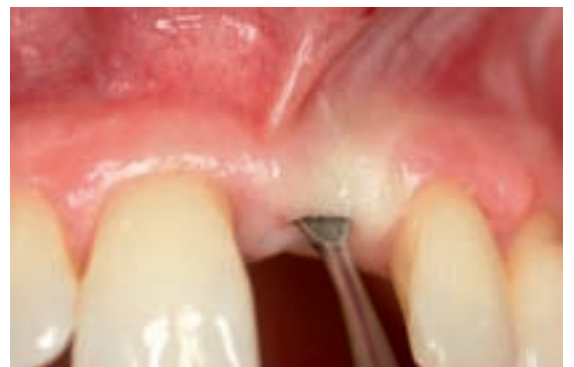

Abb. 20 Minimalinvasiver Zugang bei der Freilegung

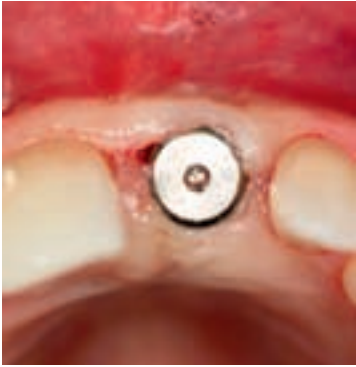

Abb. 21 Okklusalanzeige nach Freilegung. Situation mit eingebrachtem Gingivaformer wide body (GH 4.0 mm). Erkennbar ist die anfängliche Ischämie des Gewebes nach Insertion

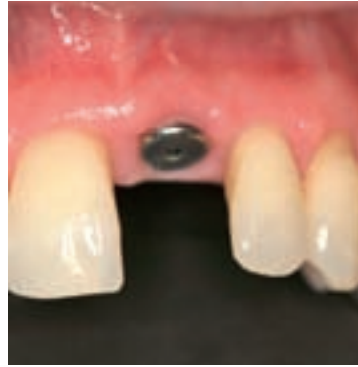

Abb. 22 Drei Wochen nach der Implantatfreilegung kann mit der weiteren prothetischen Versorgung begonnen werden

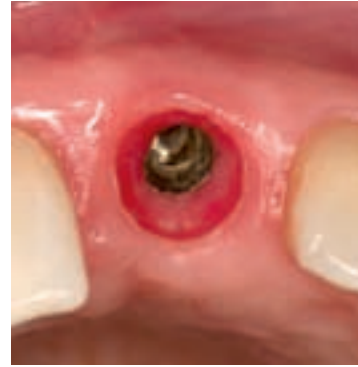


Abb. 23 Das Durchtrittsprofil zeigt parodontal gesunde Verhältnisse. Eine der drei Nuten der Innenkonfiguration zeigt nach vestibulär



Abb. 24a und b Abformpfosten für die offene Abformung mit den für Conolog typischen drei Nocken, die in die Nuten der Innenkonfiguration greifen. Die Konusfläche des Implantates wird bei der Abformung nicht genutzt, um Höhenversatz auszuschliessen. Die Implantatschulter dient als Höhenreferenz

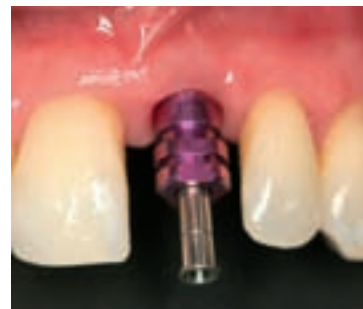

Abb. 25 Der verschraubte Abformpfosten in situ. Für die offene Abformung wird ein individueller, im Vorfeld hergestellter Löffel angewandt

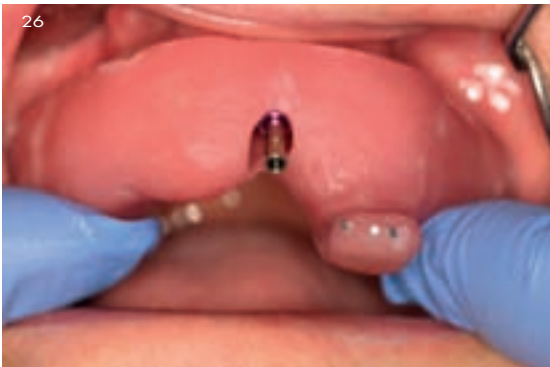

Abb. 26 Einprobe des individuellen Löffels mit entsprechender Aussparung in regio 21

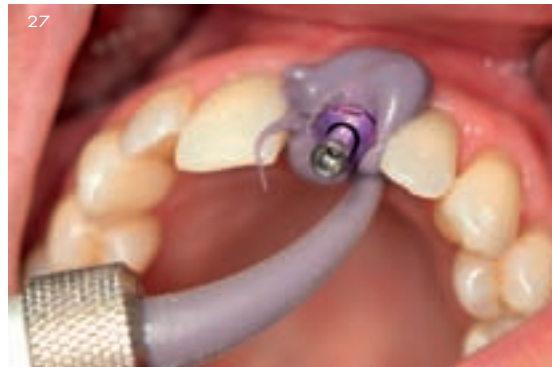

Abb. 27 Abformung mit Polyether (Impregum)

tionierung inseriert, danach konnte mit der weiteren prothetischen Versorgung begonnen werden (Abb. 21 und 22). Es zeigten sich parodontal gesunde Verhältnisse nach Entfernung des Gingivaformers und ein adäquat ausgeformtes Durchtrittsprofil zur späteren Aufnahme der Krone (Abb. 23).

Abformung

Für die offene Abformung wurde der entsprechende rotations-symmetrische Abformpfosten (Abb. 24) in das Implantat eingebracht, bis die Nocken in den vorgesehenen Nuten einras-

teten, und verschraubt. Das Festdrehen der Halteschraube erfolgte mit einem Inbus-Schraubendreher (Abb. 25). Die Abformung konnte mittels eines im Labor angefertigten individuellen Löffels mit entsprechender Perforation an der abzuformenden regio 21 vorgenommen werden (Abb. 26). Nach der Abformung wie hier mit einem Polyether (Impregum, 3M Espe) muss die Halteschraube durch die Perforation hindurch frei lösbar sein und darf nicht mit Abformmaterial bedeckt sein (Abb. 27). Nach dem Aushärten konnte die Halteschraube gelöst und aus der Abformung zurückgezogen sowie der Abformlöffel entfernt werden.

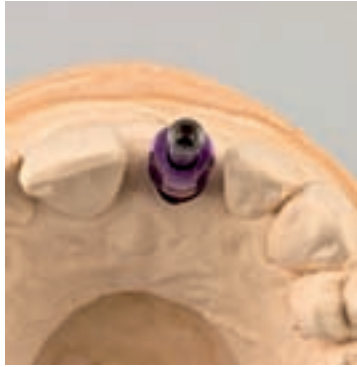

Abb. 28 Meistermodell mit aufgeschraubtem Abformpfosten

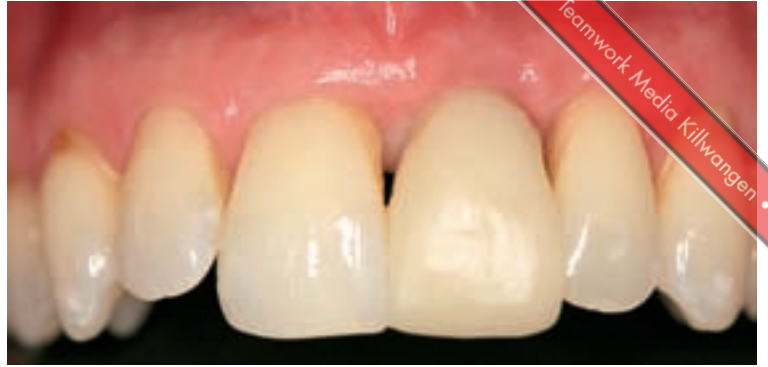

Abb. 29 Einprobe des Wax-ups. Durch die korrekte Lage des Approximalkontaktes ist eine spätere Unterstützung und weitere Ausformung der Interdentalpapille möglich. Erkennbar ist hier schon der girlandenförmige Verlauf der marginalen Gingiva sowie der Erhalt der „attached“ Gingiva ohne Verschiebung der mukogingivalen Grenze



Abb. 30 Der über das Wax-up gewonnene Silikonform stellt den für die Prothetik zur Verfügung stehenden Platz dar und ermöglicht eine Dimensionskontrolle

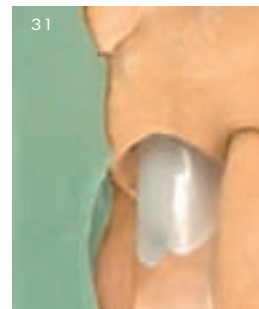

Abb. 31 Die Formgebung des individuellen Keramik-Abutments wird überprüft



Abb. 34 Das Keramik-Abutment besteht aus einem Titanbasisteil, einem Zirkonoxid-Anteil und einer Abutmentschraube. Die Titanbasis wird erst nach erfolgter individueller Bearbeitung des Zirkonoxid-Anteils mit ihr verklebt, was mechanische Spannungen reduziert

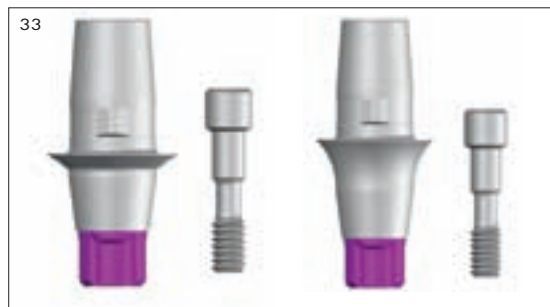

Abb. 33 Die Conelog Titanbasen CAD/CAM in den Gingivahöhen 0,8 mm und 2,0 mm

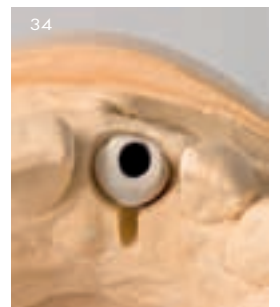


Abb. 32 Entwicklung des Durchtrittspröfils auf dem Modell, um eine natürliche Gestaltung der Krone zu ermöglichen

Modellherstellung und funktionelles Wax-up

Im zahntechnischen Labor erfolgte die Herstellung des Meistermodells (Abb. 28). Das Einartikulieren der Modelle wurde mithilfe eines Zentrikregistrats vorgenommen. Mit der Herstellung eines Wax-ups ist es möglich, den späteren definitiven Zahnersatz exakt dreidimensional zu planen. Dieses wurde klinisch einprobiert, um die Modellverhältnisse mit denen in situ zu überprüfen und anzugleichen (Abb. 29). Danach konnte wiederum im Labor auf dem Meistermodell die Anfertigung eines Silikonformschlüssels erfolgen, der Auskunft über die verfügbaren Platzverhältnisse für Abutment und Krone lieferte (Abb. 30 und 31).

Abutment-Anfertigung und -Einprobe

Abbildung 32 zeigt die weitere Vorgehensweise auf dem Meistermodell. Der Zirkonoxid-Anteil des Keramik-Abutments wurde gemäss den individuellen Gegebenheiten in Wachs modelliert, im Doppelscanverfahren digitalisiert, gefräst, gesintert (Lava, 3M Espe) und mit der Conelog Titanbasis CAD/CAM (Abb. 33) mit Panavia F2.0 (Kuraray) verklebt (Abb. 34). Durch den Sitz der Abutmentschraube im Metallwiderlager der Titanbasis werden mechanische Spannungen auf den Zirkonoxid-Anteil vermieden. Erst beim Festdrehen der Abutmentschraube mit einem vordefinierten Drehmoment kommt die selbsthemmende Konusverbindung des Conelog-Implantatsystems zum

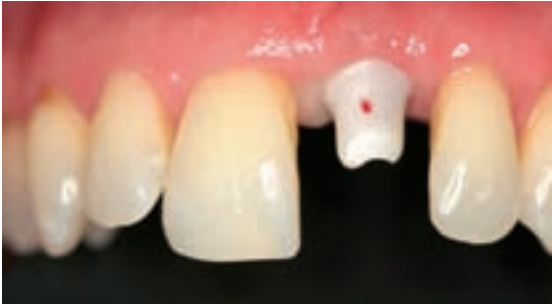

Abb.35 Das Abutment befindet sich in der orofazialen Komfortzone, die hinter der imaginären Linie zwischen den Austrittspunkten der Nachbarzähne liegt. Durch die korrekte Positionierung bleibt die bukkale Lamelle unterstützt und so können Weichgewebsrezessionen vermieden werden

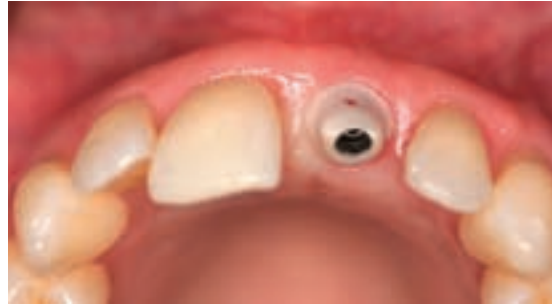

Abb.36 Bei der Einprobe des Zirkonoxid-Abutments ist auf den Verlauf der Schulter zu achten. Die bukkale Kontinuität des Alveolarfortsatzes ist durch die augmentativen Massnahmen wiederhergestellt



Abb. 37a Der überdimensionierte Grünling aus Zirkonoxid (Lava, 3M Espe) in gefrästem und ungesintertem Zustand ...
Abb. 37b ... und das fertig gesinterte Kronengerüst

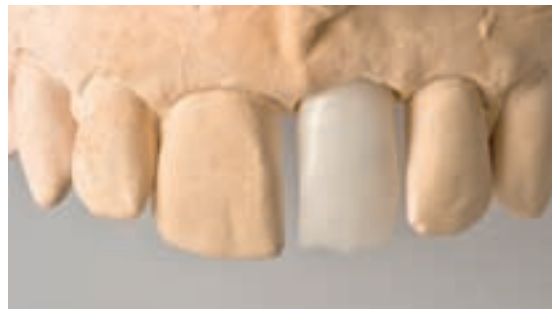

Abb. 38 Das individualisierte Kronengerüst vor dem keramischen Schichten

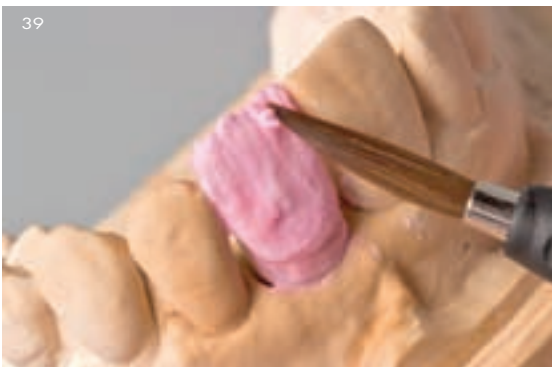

Abb. 39 Die keramische Schichtung erfolgt individuell mit einer ästhetischen Verblendkeramik für Zirkonoxid (VM 9, Vita)

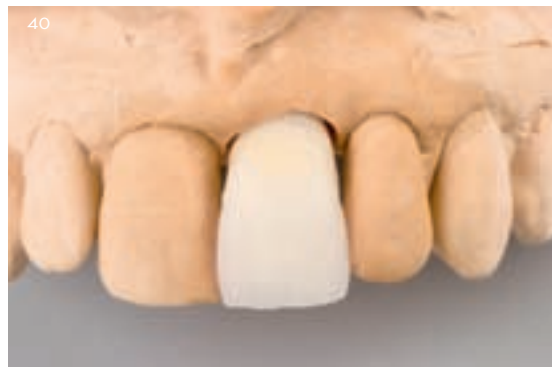

Abb. 40 Rohbrand

Tragen. Von frontal betrachtet zeigte sich bei der Einprobe des Abutments der Verlauf der präparierten Schulter vestibulär leicht subgingival (1 bis 1,5 mm) und oral paragingival (Abb. 35). Dadurch kann gewährleistet werden, dass nach dem Zementieren der definitiven Krone der Zementüberschuss perfekt entfernt werden kann und eine natürliche Rot-Weiss-Ästhetik ermöglicht wird. Eine vestibuläre Markierung des Abutments erleichtert dessen Einsetzen. Bei der klinischen Situation wird die Positionierung des Implantats innerhalb der orofazialen Komfortzone deutlich. Diese liegt hinter der imaginären Linie zwischen den Austrittspunkten der Nachbarzähne. Durch Einhaltung dieser chirurgischen Kautelen bleibt die bukkale Lamelle unterstützt, und so können Weichgewebsrezessionen langfristig vermieden werden (Abb. 36).

Herstellung und Eingliederung der definitiven Krone

Zur Herstellung der Zirkonoxid-Krone wurde im Labor ein Kronengerüst modelliert, im Doppelscanverfahren digitalisiert und gefräst (Lava, 3M Espe). Abbildung 37 zeigt den Grünling und das fertig gesinterte Kronengerüst im Grössenvergleich. Die weiteren Herstellungsschritte erfolgen gemäss der vollkeramischen Restaurations- und Schichttechnik in diesem Fall mit VM9 (Vita) (Abb. 38 und 39). Die Abbildung 40 zeigt die Frontalansicht des Rohbrands auf dem Modell. Für den Langzeiterfolg der Prothetik ist es schon bei der Rohbrandeinprobe in situ wichtig, auf eine physiologische Kronenform Wert zu legen, genauso wie auf die Hygienefreundlichkeit der Versorgung.

Abb. 41
Der mit der Titanbasis
verklebte Zirkonoxid-
Anteil auf dem Labor-
implantat.
Das Platform-switching
am Implantat-
Abutment-Interface
wird deutlich.
Rechts im Bild die pa-
latinal angebrachte
Abnahmehilfe der
Krone

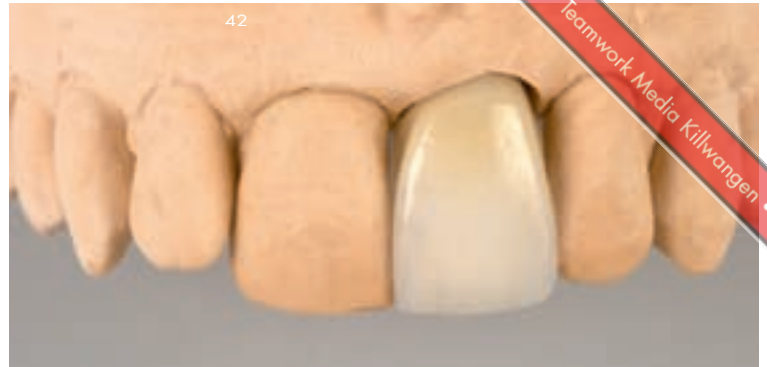
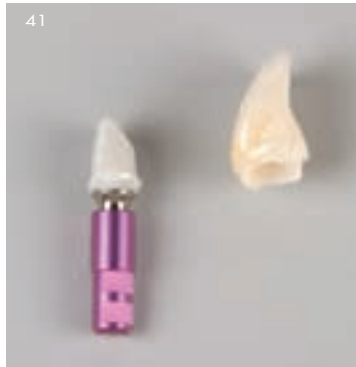
Abb. 42 Die fertig gestellte Krone mit individueller farblicher Gestaltung der Keramik

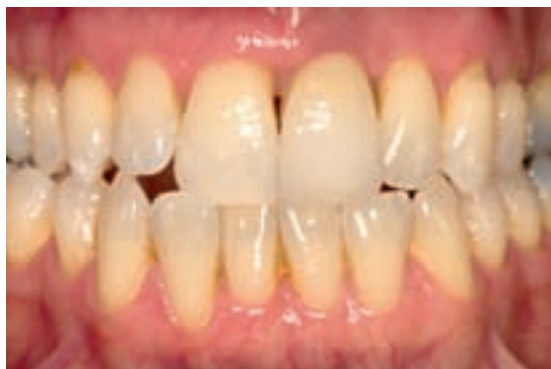

Abb. 43 Die eingegliederte Arbeit in situ von frontal. Bereits drei Tage nach Eingliederung zeigt sich eine deutliche Stabilisierung der periimplantären Weichgewebe. Es ist zu erwarten, dass sich die Papillen im Follow-up weiter regenerieren

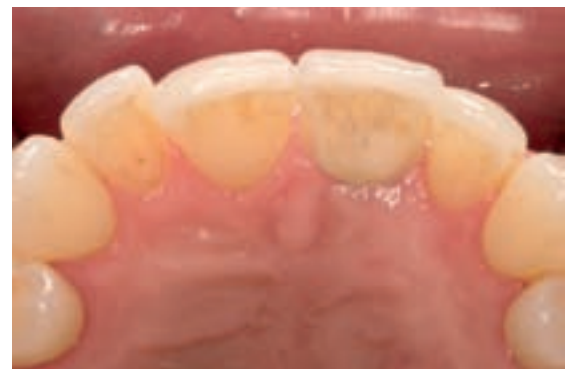

Abb. 44 Integration der implantatgetragenen Krone von okklusal

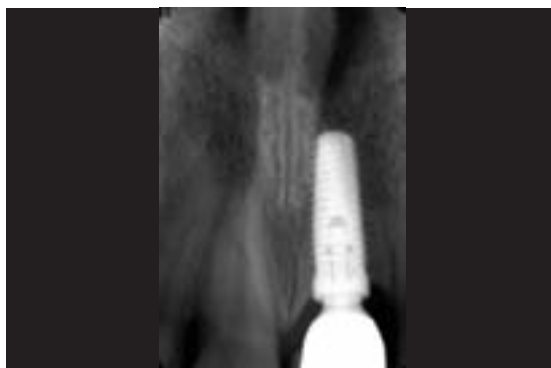


Abb. 45 Einzelröntgenbild mit eingegliedertem Prothetik. Erkennbar ist die konische Verbindung mit integriertem Platform-switching des Conelog-Implantatsystems

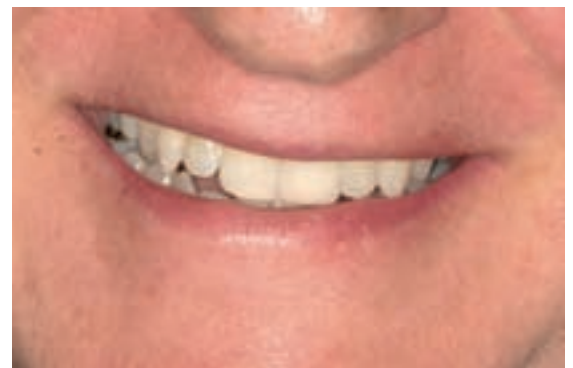

Abb. 46 Der lachende Mund der Patientin

Um die Ausformung natürlich aussehender Interdentalpapillen zu ermöglichen, darf der Abstand vom approximalen Kontaktpunkt bis zum Knochen nicht mehr als 5 mm betragen. Die Abbildungen 41 und 42 zeigen die fertige prothetische Arbeit. Bei Eingliederung der Prothetik lagen reizfreie mukogingivale Verhältnisse vor. Zementiert wurde die Krone mit Durelon. Abbildung 43 zeigt die eingesetzte Arbeit in situ von frontal. Bereits drei Tage nach Eingliederung zeigt sich eine deutliche Stabilisierung der periimplantären Weichgewebe.

Es ist zu erwarten, dass sich die Papillen im Follow-up weiter regenerieren. In der Okklusalansicht (Abb. 44) zeigt sich die Einreihung der Versorgung in den Zahnbogen. Röntgenologisch sind stabile Knochenverhältnisse und eine gute Osseointegration des Implantats erkennbar (Abb. 45). Die Patientin (Abb. 46) wird sich im Rahmen des Recall regelmässig vorstellen und eine Verlaufskontrolle der implantatprothetischen Versorgung ermöglichen.



Diskussion

Für ein langfristig stabiles Ergebnis einer implantatprothetischen Versorgung gerade in der ästhetischen Zone und bei einer hohen Lachlinie sind gute mukogingivale Verhältnisse von Bedeutung [3]. Deshalb wurde, um spätere Narbenbildungen in der ästhetischen Zone zu vermeiden, eine marginale Schnittführung gewählt. Ein Vorgehen mittels koronalen Verschiebelappens war in diesem Fall auszuschließen, da eine Verlagerung der mukogingivalen Grenze und auch der Interdentalpapillen resultiert hätte. Durch die weichgewebige Augmentation mit einem palatinalen Verschiebelappen [4] konnten diese anatomischen Strukturen erhalten werden sowie die dünne Weichgewebsmorphologie eines Typs A1 in einen stabileren und gegen Rezessionen widerstandsfähigeren Morphotyp B überführt werden [5,6]. Ein weiterer Vorteil ist die über den Gefäßstiel gesicherte Blut-

versorgung, die eine Nekroserate des Lappens minimiert. In vorliegendem, ästhetisch anspruchsvollen Bereich erweist sich ein epicrestales Inserieren des konischen, selbstschneidenden Conelog Screw-Line Implantats von Vorteil. Dadurch, dass die Promote plus Oberfläche den kompletten Halsbereich umfasst, ist auch in diesem Bereich eine vollständige Osseointegration des Implantats möglich. Ein metallisches Durchschimmern der Implantatschulter wird somit vermieden und ein natürliches Durchtrittsprofil wurde geschaffen. Vor Eingliederung der endgültigen Prothetik muss ein harmonischer Gingivaverlauf vorhanden sein. Nach der Baseline-Untersuchung zum Zeitpunkt der Kroneninsertion findet nochmals eine deutliche Verbesserung der rot-weißen Ästhetik statt [7]. Durch das beim Conelog-Implantatsystem integrierte Platform-switching sind auch langfristig höhenstabile Knochenniveaus um das Implantat-Knocheninterface möglich [8] und gerade in der ästhetischen Zone belegt [9].



Zu den Autoren



Dr. Marcus Seiler, M.Sc.
Niedergelassen in der Gemeinschaftspraxis Dr. Seiler und Kollegen seit 1998 in Filderstadt-Bernhausen/Deutschland. Praxisschwerpunkte: Mund- und Kieferchirurgie, Implantologie und Parodontologie. Master of Science in Oral Implantology (DGI) seit 2007. Gerichtsgutachter für Implantologie und Chirurgie der BZK Stuttgart/Deutschland.



Ztm. Christine Hammerl-Riempff ist seit 2001 als Zahntechnikermeisterin in der ZIF Innovationsschmiede (Dentaltechnik Dr. Kirsch GmbH) beschäftigt. Schwerpunkte ihrer Arbeit sind: 3D-Implantatplanung, Implantatprothetik, CAD/CAM-Technik, vollkeramische Restaurationen.



Dr. Martin Baisch
Nach dem Studium der Zahnmedizin und der Approbation als Zahnarzt seit 1996 niedergelassen in eigener Praxis in Leinfelden-Echterdingen/Deutschland. Langjährige Zusammenarbeit mit der Gemeinschaftspraxis Dr. Seiler und Kollegen im Bereich der Implantologie und Oralchirurgie.



Dr. Amely Hartmann
Vorbereitungsassistentenzeit und angestellte Zahnärztin von 2008 bis 2010 in der Praxis Dr. Silke Stuf in Pforzheim/ Deutschland. Im Jahr 2009 erhielt sie den Jahresbestpreis der DGKFO. Seit 2010 ist Dr. Hartmann Weiterbildungsassistentin für Oralchirurgie und angestellte Zahnärztin in der Praxis Dr. Seiler und Kollegen. 2011 schloss sie das Curriculum Implantologie (DGI) ab.



Ztm. Gerhard Neuendorff
Leiter der ZIF Innovationsschmiede (Dentaltechnik Dr. Kirsch GmbH) in Filderstadt/ Deutschland. Er hat die Entwicklung des Camlog-Implantatsystems im Bereich Zahn-technik entscheidend geprägt. Gerhard Neuendorff ist anerkannter Experte auf den Gebieten präprothetische Planung, Implantatprothetik, Titanverarbeitung, Galvanotechnik und vollkeramische Restaurationstechniken.

Kontaktadresse

Praxis Dr. Seiler und Kollegen · Echterdingen Str. 7 · D-70794 Filderstadt ·
Fon +49 711 7009470 · seiler@implantologie-stuttgart.de

Produktliste

Indikation	Name	Hersteller/Vertrieb
Abformmaterial Gingivaformer Implantatsystem Socket Preservation Titanbasis Verblendkeramik Zirkonoxid-Aufbau/Gerüste	Impregum Conelog Gingivaformer wide body Conelog Screw-Line Bio-Oss Conelog VM9 Lava	3M Espe Camlog Camlog Geistlich Biomaterials Camlog Vita Zahnfabrik 3M Espe